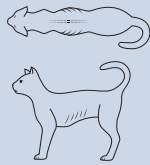


# GUIDE TIL BODY CONDITION SCORING (BCS) VED KATTE



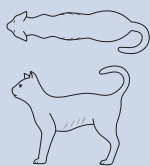
## UNDERVÆGT

1



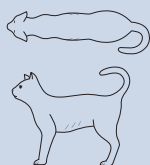
**Tydeligt synlige ribben\***. Intet fedtlag kan palperes over ribbenene. Voldsomt fremtrædende buglinje. Meget smal talje. Torntappe/hofteben kan tydeligt ses/palperes.

2



**Synlige ribben\***. Intet fedtlag kan palperes. Meget fremtrædende buglinje. Meget smal talje. Torntappe/hofteben kan tydeligt ses/palperes.

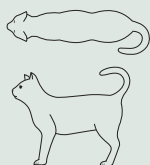
3



**Let synlige ribben\***. Minimalt fedtlag kan mærkes. Fremtrædende buglinje. Smal talje. Torntappe/hofteben kan akkurat ses/mærkes.

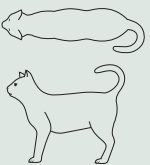
## NORMAL VÆGT

4



**Ribbenene er ikke synlige\***. Lille fedtlag kan palperes. Ribbenene kan afgrænses fra hinanden, når de palperes. Let fremtrædende buglinje. Tydelig talje. Minimal mængde mavedefet.

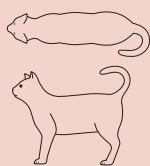
5



**Velproportioneret kat**. Ribben ikke synlige. Lille fedtlag kan palperes. Ribbenene kan afgrænses fra hinanden, når de palperes. Lille mængde mavedefet. Svagt tydelig talje.

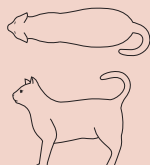
## OVERVÆGT

6



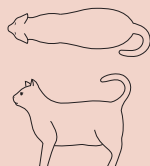**Ribbenene er svære at palperes og kan lige akkurat afgrænses fra hinanden**. Buglinjen kan lige akkurat ses. Taljen kan lige akkurat anes.

7



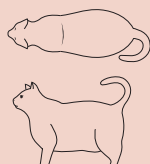
**Ribbenene er svære at palperes**. Buglinjen kan ikke ses. Taljen er ikke synlig. Moderat mængde mavedefet. taljeomkreds let forstørret.

8



**Ribbenene kan ikke palperes under fedtlaget**. Buglinjen kan ikke ses. Taljen er ikke synlig. Betydelig mængde mavedefet. Taljeomkreds væsentligt forstørret.

9



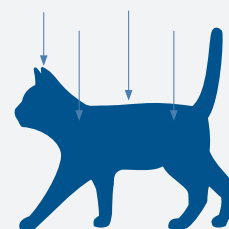
**Ribbenene kan ikke palperes under et meget tykt fedtlag**. Stor mængde mavedefet. Taljeomkreds meget forstørret. Fedtdepoter omkring lænden og lemmerne.



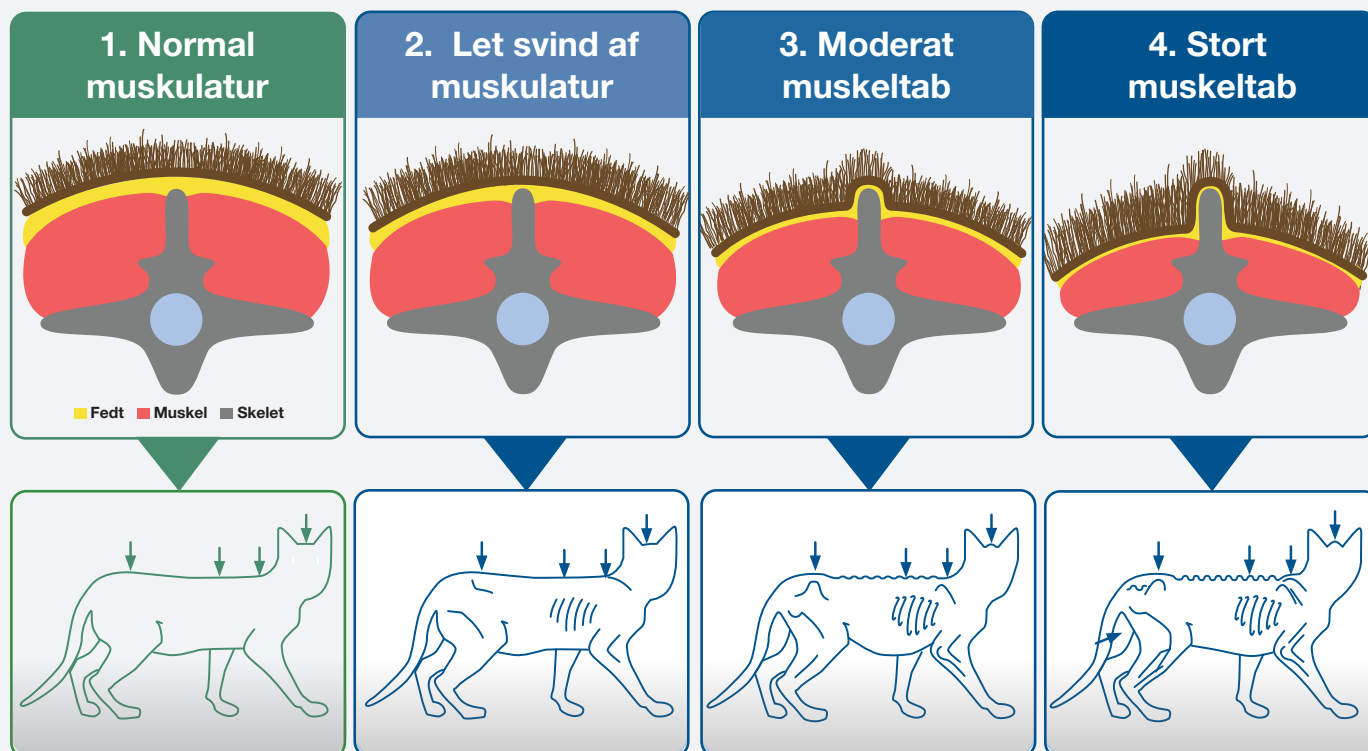
# VURDERING AF KATTENS MUSKULATUR

**Muscle Condition Score (MCS)** anvendes til vurdering af kattens muskulatur. Vurderingen er baseret på en inspicering og undersøgelse af rygsøjlen, skulderbladene, kraniet og hoftebenene.

Tab af muskelmasse bemærkes normalt først omkring rygsøjlen. Ved normal muskelmasse bør ryghvirvlernes torntappe kun lige akkurat kunne mærkes.



## Muscle Condition Score (MCS)



### Bemærk:

- ➔ Sommetider kan der selv hos overvægtige katte (BCS >5/9) ses betydeligt muskeltab.
- ➔ Omvendt kan der sommetider ses minimalt muskeltab hos katte med lav BCS (<4/9).
- ➔ Body Condition Score og Muscle Condition Score bør vurderes ved hver konsultation på klinikken.

### Sådan undersøges muskulaturen

Mærk på rygmusklen omkring lændehvirvlerne på siden af torntappene.

